Zwei Fälle

von

Sarkom des Thorax.

Inaugural-Dissertation

zur

Erlangung der medizinischen Doctorwürde

am 29. November 1889

vorgelegt

Einer hohen medizinischen Facultät

der

Kgl. Friedrich-Alexander-Universität zu Erlangen

von

Benno Benedict
approbierter Arzt aus Berlin.

München.
Buchdruckerei von M. Ernst.

Zwei Fälle

von

Sarkom des Thorax.

Inaugural-Dissertation

zur

Erlangung der medizinischen Doctorwürde

am 29. November 1889

vorgelegt

Einer hohen medizinischen Facultät

der

Kgl. Friedrich-Alexander-Universität zu Erlangen

von

Benno Benedict
approbierter Arzt aus Berlin.

München.
Buchdruckerei von M. Ernst.

Meinen Eltern!

Während das Sarkom gerade eine Geschwulstform ist, welche mit am meisten beobachtet wird, und in einer grösseren Klinik kaum ein Tag vergeht, an dem nicht ein Fall von Sarkom zur Behandlung käme, ist es eine auffallende Thatsache, dass Mitteilungen über Sarkome des Brustkorbes in der medizinischen Literatur äusserst selten sind. Häufiger ist eigentlich erst in den letzten Jahren auf ihr Vorkommen aufmerksam gemacht worden. In einer aus dem Jahre 1861 (Langenb. Arch.) stammenden Arbeit »Ueber Fibroide und Sarkome in chirurg.-patholog. Beziehung«, findet sich kein einziger Fall von Sarkom des Thorax. Nach der ebenfalls in von Langenbeck's Archiv (Bd XXV) enthaltenen Statistik Gurlt's kommen auf 848 Fälle von Sarkom 13 Thoraxsarkome, von denen 2 am Sternum lokalisiert waren. Eine Zusammenstellung von Fällen von Rippensarkomen finden wir in einer Arbeit von Georg Brandl (Inaug.-Diss. München 1886), in der der Verfasser selbst gesteht, dass seine Mühe, die bisher in der Literatur beschriebenen Fälle von Rippensarkomen zusammenzustellen, von einer äusserst geringen Ausbeute gekrönt worden wäre. Nach seiner Zusammenstellung beschreibt Dr. Tinniswood, London, Juli 1844 den ersten Fall. Hier hatte die Geschwulst, welche Tinniswood als »speckigen Scirrhus« bezeichnet ihren Sitz an der ersten Rippe und der Clavicula. Dann finden wir bis 1869 keinen weiteren Fall. In diesem Jahre veröffentlicht Heyfelder in Erlangen in der Berl. klin. Wochen-

schrift einen Fall, der von ihm operiert und als Sarkom diagnostiziert war. Der Tumor ging vom Rippenperiost aus.

Einen dritten Fall beschreibt Prof. Constanzo Mazzoni in Rom in seinem Werke: »Anno secundo di Clinica chirurgica nella reale Universitadi Roma«, den auch Brandl in seiner Zusammenstellung angiebt, und auf den ich noch später zurückkommen möchte.

Einen vierten Fall führt Brandl noch an, bei dem die Geschwulst von den subscapulären Rückensehnen ausgehend sich von da nach der Brusthöhle hin ausbreitete unter Usurierung der sechsten bis achten Rippe. (Dr. Wyne Foot, Dublin. Journal LVI.) Endlich findet Brandl noch in den Virchow-Hirsch'schen Jahresberichten zwei hierher gehörige Fälle mitgeteilt. Im ersten, von Langenbeck operierten Fall war der Sitz des zwei männerfaustgrossen Tumors die linke seitliche Thoraxgegend. Der zweite Fall, von Butlin beschrieben, betrifft ein Sarkom des Unterkiefers und der Rippen. Nähere Beschreibung des Sitzes liegt in diesem Fall nicht vor, da Pat. sich nicht operieren liess, und die Section verweigert wurde. Der microscopische Befund ergab ein Myelosarkom.

Brandl selbst teilt dann noch einen seiner Zeit von Helferich in München operierten Fall von Sarkom mit, dessen Sitz die Gegend der 6. u. 7. Rippe war. Dieser Fall betrifft einen jungen Mann, bei dem nach einem vorübergehenden mechanischen Reiz — er giebt an, die ersten Symptome nach dem Heben schwerer Schulbänke empfunden zu haben —, eine Geschwulst des Thorax auftrat. Dieselbe nimmt in sehr sonderbarer und zwar »periodischer« Weise unter Schmerzen zu, usuriert die Rippen und dringt sowohl nach Aussen als auch besonders nach Innen gegen

die Pleura costalis vor, jedoch scharf von ihr abgekapselt. Die mikroscopische Diagnose lautet auf Alveolärsarkom.

Hierzu kommen zwei allein in den letzten Jahren in der Erlanger chirurgischen Klinik behandelte Fälle, von denen der eine von Leonh. Mayer in seiner Dissertation genauer beschriebene einen jungen Mann betrifft, der am unteren Teil des rechten Thorax eine »kleine Faust« grosse, von den Rippen ausgehende Geschwulst hatte, die mit Glück exstirpiert später noch einmal lokal rezidivierte und noch einmal mit gutem Erfolg operiert wurde.

Der zweite Fall betrifft einen 56 Jahr alten Holzfäller, dem beim Fällen eines Baumes der Stamm auf den Kopf und auf die Brust fiel. Von diesem Unfall datiert Patient das Auftreten des Tumors. Herr Prof. Dr. Heinecke, der diesen wie auch den von Mayer beschriebenen Fall operierte, hat mir die Veröffentlichung desselben gütigst gestattet; ich lasse deshalb die Krankengeschichte, sowie eine kurze Darstellung der hierbei ausgeführten Operation folgen.

Der Holzfäller Joseph Jobst, 56 Jahre alt, wird bei seiner Arbeit von einem niederstürzenden Baum auf den Kopf und auf die Brust getroffen. Er stürzt besinnungslos nieder und erwacht erst nach 20 Minuten aus seiner Ohnmacht. Die Wunde am Kopf blutete wenig. Dagegen soll, wie seine Umgebung angiebt, Blut aus Mund und Nase, nicht jedoch aus dem Ohr gekommen sein. Patient giebt an, seit jenem Tage an Gehörsstörungen zu leiden. Neben Herabsetzung des Gehörs bemerkt er Summen und Rauschen in den Ohren. Gesichtsstörungen, die seitdem beobachtet werden, sein Gang und andere Symptome sprechen deutlich dafür, dass jener Unfall von dauernder cerebraler Störung begleitet gewesen sei.

Das eigentliche Leiden, das ihn in klinische Behandlung brachte, ist eine Geschwulst an der hinteren unteren rechten Thoraxhälfte, die zur Zeit gut Kindskopf gross ist. Patient bringt das Auftreten dieser Geschwulst mit jenem Unfall in Zusammenhang, obgleich er angiebt, dass danach weder eine Verletzung noch ein Blutunterlauf am Thorax bemerkbar gewesen sei. Von der Geschwulst giebt er an, ihr Auftreten zuerst um Weihnachten — ca. 7—8 Monate nach jenem Unfall — bemerkt zu haben, und zwar wäre sie damals »Taubenei« gross gewesen, sei dann allmälig gewachsen bis ca. Gänseeigrösse und habe in den letzten 8 Tagen bedeutend an Grösse zugenommen. Die Geschwulst ist schmerzhaft, sowohl spontan als auch auf Druck, so dass Patient beim Schlafen und besonders bei der Arbeit davon belästigt wird. Patient giebt übrigens an, gleichzeitig mit dem Auftreten der Geschwulst eine Anschwellung des Hodens bemerkt zu haben, die schmerzhaft war, jetzt aber zurückgegangen ist. Daneben giebt er noch Störungen von Seiten der Blase und Schmerzen in der Lebergegend an.

Anamnestische Angaben des Patienten in Bezug auf seine Familie sind für vorliegenden Fall ohne Belang.

Zu bemerken sind noch einige Angaben des Patienten: Seit dem Auftreten der Geschwulst klagt Patient über Athembeschwerden, über Hitze mit abwechselndem Kältegefühl, und vor allem ist ihm die starke Abmagerung aufgefallen.

Status praesens: Patient mittelgross, mässig gut genährt, zeigt an verschiedenen Stellen der Haut und der Haare Fehlen des Pigments (Leucopathia, Poliosis).

Am rechten Seitenwandbein in der Nähe der Mittellinie eine 10 Pfennigstück grosse Vertiefung, darüber eine strahlige Narbe. Auf der rechten Seite

des Rücken in der Höhe des I. Lendenwirbels ein etwa kindskopfgrosser Tumor. Derselbe ist mit den Rippen anscheinend fest verwachsen, die Haut über ihm ist verschieblich. Er verliert sich allmälig in das angrenzende Gewebe, ist elastisch, fluctuierend und auf Druck schmerzhaft.

Die Probepunction ergiebt eine geringe Menge von Zelldetritus, dessen Untersuchung die Diagnose »Sarkom« unzweifelhaft macht.

Die Operation (13. VI.) wird in der Weise ausgeführt, dass der Schnitt über die Geschwulst hinweg vom Rande der Wirbelsäule in der Höhe der 10. Rippe beginnend nach abwärts in der Richtung zum Darmbeinkamm geführt wird. Es zeigt sich der Tumor mit den drei letzten Rippen verwachsen. Dieselben werden deshalb fast bis zum Gelenk weggenommen.

Da die Geschwulst auch zum Teil die Pleura ergriffen, wird die Pleurahöhle in ziemlicher Ausdehnung eröffnet, in der nach Entfernung des Tumors eine ca. 18 cm lange Oeffnung zurückbleibt. Während die Weichteile oberhalb durch Naht vereinigt werden, lässt eine nach unten angelegte Incision den Weg für die Secrete frei. In dieselbe wird ein Jodoformgazetampon eingelegt.

Der Wundverlauf ist ein äusserst günstiger, und wird beim ersten Verbandwechsel der Tampon entfernt, die Incision geschlossen. Eine am oberen Rande der grossen Wunde nach einigen Tagen fühlbare Fluctuation macht eine leichte Trennung der Wundränder nötig. Der sich hierbei entleerende, ziemlich reichliche Eiter stammt aus einer kleinen abgesackten Höhle in der Pleura. Freilegung und Tamponade der Höhle, die sich bald mit Granulationen füllt. Die Verbände bleiben 4—5 Tage liegen.

Temperatur dauernd normal!

Patient wird am 22. VII. mit einer ganz kleinen, gut granulierenden Wunde entlassen.

Wie schon erwähnt findet Gurlt unter 848 Fällen von Sarkomen nur 13 am Thorax, davon 2 am Sternum. Ein Fall letzterer Art wurde im August d. J. in der Münchener II. chirurgischen Klinik beobachtet und operiert.

Die Veröffentlichung dieses Falles ist mir durch die Liebenswürdigkeit des Herrn Privatdozenten Dr. Klausner zu München überlassen worden.

Bevor ich auf die nähere Mitteilung desselben eingehe, möchte ich kurz einige andere Fälle von Sarkom des Sternums erwähnen.

Der erste mir bekannte ist der Fall Mazzonis, der schon vorher erwähnt ist. Hier wurde wegen eines Myxosarkoms in der Brustbeingegend das Sternum vom Manubrium bis zum Processus ensiformis nebst einem Stück des 2. 3 u. 4 Rippenknorpels entfernt. Die Geschwulst war vom Periost des Sternums und den betreffenden Rippenknorpeln ausgegangen.

Ein zweiter unzweifelhaft als Sarkom diagnostizierter Fall wurde auf der chirurgischen Klinik zu Erlangen beobachtet. Diesen Fall beschreibt Le Père in seiner Dissertation, auf die ich verweise. Es betrifft ein junges Mädchen, bei dem wegen eines sarkomatösen Tumors das Manubrium sterni entfernt wurde.

An diese hier genannten Fälle möchte ich als dritten den Fall aus der Münchener Klinik anschliessen, dessen Krankengeschichte ich hier kurz mitteile.

Regauer Georg, 46 Jahre, aufgenommen am 31. Juli 1889 giebt an von gesunden Eltern zu stammen. Ein noch lebender Bruder ist gesund. Patient selbst will niemals krank, auch niemals geschlechtlich infiziert gewesen sein.

Sein jetziges Leiden vermag er nicht auf eine bestimmte Veranlassung zurückzuführen. Er giebt an, dass die jetzt etwa faustgrosse Geschwulst bei ihrem vor etwa 7 Monaten zum ersten Mal bemerkten Auftreten etwa haselnussgross und unter der Haut leicht verschieblich gewesen sei. Seit 4 Monaten ist dieselbe fest mit der Unterlage verwachsen und verursacht dem Patienten heftige Schmerzen. Patient giebt an, während dieser Zeit stark abgemagert zu sein.

Patient hat schon auf ärztlichen Rat gegen die Geschwulst Salben, besonders Quecksilbersalben (6 Töpfe) gebraucht, doch ohne Erfolg. Schröpfköpfe und andere Mittel sind ebenfalls versucht worden.

Appetit war stets gut, nur klagt Patient über trägen Stuhlgang in dieser Zeit.

Status praesens: Patient mittelgross, Muskulatur wenig entwickelt, Ernährungszustand herabgekommen, Gesichtsfarbe matt, Haut normal, keine Exantheme. Respiration normal, Puls wenig beschleunigt. Appetit gut, Stuhl angehalten.

Lungen- und Herzuntersuchung nichts abnormes.

Das Sternum wird eingenommen von einer etwa faustgrossen, fest auf der Unterlage aufsitzenden Geschwulst, über welcher die Haut normal und verschieblich ist. Sagittal und quer hat die Geschwulst einen Umfang von 14 cm. Oben beginnt sie auf dem Sternum in der Höhe des oberen Randes der 3. Rippe und reicht nach abwärts bis zu einer Linie, welche durch die Mitte der 5. Rippe geht. Seitlich setzt sich der Tumor auf den 3. und 4. Rippenknorpel bis an die Parasternallinie fort. Auf Druck und beim Versuch, sie auf ihrer Unterlage zu verschieben, ist die Geschwulst äusserst empfindlich.

Diagnose: Sarcoma sterni.

Am 5. August wird die Operation wie folgt ausgeführt.

Durch einen Kreuzschnitt wird die Geschwulst bis an ihre Basis freigelegt, hierauf der Tumor bis zum Sternum mit dem Messer abgetragen und dann mit dem scharfen Löffel möglichst gründlich entfernt.

Das Brustbein erweist sich bis auf eine dünne Platte, welche in der Mitte in Markstückgrösse durchbrochen ist, von Geschwulstmasse ersetzt — Excochleatio. Ebenso die knorpligen Ansätze der Rippen besonders der rechten Seite. Die 3. 4. u. 5. Rippe sind infolge dessen aus ihrem sternalen Zusammenhang völlig gelöst und bewegen sich bei der Respiration auf- und abwärts.

Einige Situationsnähte, Jodoformgazetamponade, trockener Verband!

Am 2. Tage erster Verbandwechsel. Jodoformtamponade. Heilung erfolgt vollständig afebril.

10. VIII. Die Nähte werden entfernt, Kreuzschnitt ist grösstenteils verheilt.

Tamponade der Wundhöhle mittelst Jodoformgaze vom untern Wundwinkel aus. Patient wird am 17. VIII. entlassen. Am unteren Winkel granuliert die Wunde. Gazetampon und trockner Verband.

Das Mikroscop bestätigt die klinische Diagnose. Das mikroscopische Bild zeigt eine Form des Sarkoms, welche als Alveolärsarkom bezeichnet wird. Es ist dies eine im Ganzen seltene Form des Sarkoms, welche wegen der Grösse und Anordnung ihrer Zellen dem Carcinom so ähnlich werden kann, dass Billroth in seiner allgemeinen Pathologie sagt, er möchte sich nicht immer getrauen, beide Formen auseinander zu halten. Auch im vorliegenden Falle könnte das Vorkommen dieser grosszelligen Elemente die Diagnose auf Carcinom rechtfertigen, wenn nicht die reichliche

Rundzellenentwicklung, dazwischen deutliche Partieen von Spindelzellen, dafür spräche, dass wir es mit einem Sarkom zu thun haben. Wir haben dieser Arbeit zwei Abbildungen des mikroscopischen Befundes beigefügt. Auf Fig. I, die eine 60 fache Vergrösserung darstellt, zeigt die eine Hälfte Bindegewebe mit wenigen grosszelligen Heerden. Das Bindegewebe ist hier schwach von Rundzellen durchsetzt. In der anderen Hälfte des Bildes nehmen die Heerde beinahe ebensoviel Raum ein, wie das Bindegewebe, das hier sehr stark infiltriert ist.

Fig. II (Hart. Obj. VII Oc. 3. Tubus ausgezogen) zeigt zwei Heerde grosszelliger Elemente, die nach Form und Structur ausserordentlich Krebszellen gleichen. Einige dieser Zellen zeichnen sich durch ihre auffallende Grösse aus, sind stark granuliert, mit deutlichem Protoplasma. In einzelnen ein ziemlich grosses Kernkörperchen. Das Bindegewebe ist stark mit Rundzellen durchsetzt, dazwischen einzelne Spindelzellen, die auf der anderen Hälfte des Bildes reichlicher entwickelt sind.

Wir fügen gleich an dieser Stelle die Figurenerklärung an.

Fig. I. Uebersichtsbild.
Z = grosszellige Heerde.
B = Bindegewebe.
R = rundzellige Infiltration.

Fig. II. Starke Vergrösserung.
Z = grosszellige Heerde.
B = Bindegewebe.
R = Rundzellen.
S = Spindelzellen.

Mit der Veröffentlichung des letztbeschriebenen Falles beabsichtigt Verfasser gleichzeitig einen Beitrag zur Literatur der Tumoren dieser Region zu geben. Dass das Sternum überhaupt selten der Sitz einer Ge-

schwulst ist, dafür spricht die bescheidene Literatur hierüber. Und Küster, dem doch ein ausserordentlich reichhaltiges Krankenmaterial zur Verfügung steht, giebt auch an (Berl. klin. Wochenschrift 1883), nur einen einzigen Fall davon gesehen zu haben. Es handelte sich um ein Carcinom bei einer alten Frau.

Ein weiterer Fall eines Tumors in dieser Gegend ist von König beschrieben worden. Es handelt sich in diesem Fall um ein Osteoid-Choodrom, zu dessen Entfernung das Sternum in weiter Ausdehnung reseciert wurde. In diesem Fall trennte König die Rippenknorpel von der 2. Rippe abwärts und zwar unter dem Schutze des stumpfen Hakens; bei den unteren war der Wundhaken nicht anwendbar und mussten dieselben mit ausserordentlicher Vorsicht getrennt werden. Unter das Brustbein oben war ein Elevatorium untergeschoben, gegen das dann das Sternum quer durchsägt wurde. Darauf wurde die Geschwulst, indem das Brustbein mit dem scharfen Haken emporgehoben wurde, erst auf der einen, dann auf der anderen Seite mit dem Sternum aus dem Mediastinum gelöst. Schliesslich wurde das Brustbein vom Processus ensiformis getrennt. Compliziert wurde die Operation durch Einreissen der Pleura. Die Heilung verlief sehr glücklich unter antiseptischem Verband.

Dieser Fall lässt mich noch einmal auf den vorher mitgeteilten Fall zurückkommen, bei dem Heineke zum Zweck der Total-Exstirpation eines Tumors eine breite Eröffnung der Pleura vornehmen musste, da diese von Geschwulstmassen zum Teil mitergriffen war, während in dem von König beschriebenen Fall die Eröffnung unabsichtlich geschah. Ist zwar heute die Pleura nicht mehr das noli me tangere der vorantiseptischen Zeit, so wird ihre Eröffnung auch heute noch als ein Eingriff betrachtet, der alle Geschicklichkeit

des Operateurs verlangt. Macht doch Küster mit Recht auf die Gefahr aufmerksam, welche eine jede Operation in dieser Gegend auch bei dem geschicktesten Operateur in ihrer Prognose trübe. Weitgehendste Beherrschung der Antiseptik, Gefasstsein auf alle Eventualitäten von Seiten des Operateurs und seiner Assistenz ist hier wie in keiner andern Körperregion Bedingung für das Gelingen der Operation.

Wir haben die König'sche Operation hier mit geteilt, da es doch sicher bei vorliegendem Thema angezeigt ist, auch die Frage zu erörtern, wie weit zu therapeutischen Zwecken Teile des Thorax ohne Schaden für den Patienten entfernt werden dürfen.

Die Lehre von den Rippenresektionen, die heute in der Chirurgie einen so hervorragenden Platz behaupten, möchte ich ausführlicher erwähnen. Vorweg möchte ich nur einiges über den Eingriff sagen, den König schildert. König steht mit seiner Mitteilung nicht etwa allein da. So unternahm Küster in einem fälschlich als Sarkom diagnostizierten Fall eine ausgedehnte Resektion des Sternums vor. Der Fall erwies sich später als Gumma. Und Professor Franzesco Rizzoli beschreibt in seinem Werke „Resecione ed Asportazione dello Sterno" Fälle von teilweiser oder gänzlicher Resektion des Sternums. Dass diese Defecte ohne besondere Beschwerden ertragen werden können, dafür sprechen nach Ansicht Rizzoli's Fälle von angeborener Spaltung des Schwertknorpels oder des ganzen Sternums in zwei Hälften. Ferner berichtet dieser Autor einen Fall von angeborenem Mangel des Sternums bei einer Negerin von 30 Jahren, welche stets gesund gewesen war, keinerlei Athembeschwerden empfand, sogar ihre Kinder selbst stillte und wie die anderen Sklaven schwere Arbeiten verrichtete.

Als interessante Thatsache möchte ich anführen,

dass sich zuweilen das weggenommene Sternum reproduziert, wie ein ebenfalls von Rizzoli selbst beobachteter Fall und zwei andere in seinem Buche angeführte frühere Beobachtungen lehren.

Wenn wir zur Entfernung des Sternums fast ausnahmslos zum Zweck einer Geschwulstexstirpation schreiten, und dem seltenen Vorkommen von Tumoren an dieser Stelle die Operation entsprechend selten ist, so ist die Eröffnung der Brusthöhle mit Resektion grösserer oder kleinerer Rippenstücke ein vielfach geübter chirurgischer Eingriff, zumal zur Therapie eitriger Pleuraprozesse. Wir selbst haben in dieser Arbeit einen Fall mitgeteilt, wo Heineke zur Exstirpation eines Sarkoms die 3 unteren Rippen fast vollständig resecierte.

Was die Rippenresektionen zur Heilung von Empyemen anbetrifft, so haben dieselben erst eine weitere Verbreitung seit Estlander gefunden. Waren Rippenresectionen auch schon von Galen, Celsus und Anderen geübt worden, so war diese Operation doch mit der Zeit in Vergessenheit gekommen und an ihre Stelle war fast ausschliesslich die Paracentese getreten.

Doch blieb die Thoracocentese immer nur für eine Reihe von Fällen eine genügende Therapie. Anders die Fälle, bei denen die Lunge, sei es durch die auf ihrer Oberfläche aufgelagerten membranösen Verdickungen, sei es durch die durch den Krankheitsprozess hervorgerufene Destruktion ihre Ausdehnungsfähigkeit einbüsst! Da sich hierbei die beiden Pleurablätter nicht an einander legen, so muss zwischen der starren Thoraxwand und der retrahierten Lunge ein freier Raum bleiben, in den sich entweder wieder neue Exsudate ergiessen, oder der als Pneumothorax bestehen bleibt. Durch Entfernung einer oder mehrerer grösserer oder kleinerer Rippensegmente glaubte man eine leichtere und schnellere Verwachsung der beiden Pleura-

blätter und somit die Entfernung des freien Raumes zwischen beiden erzielen zu können. Die Ausbildung der Antiseptik liess die Chirurgen der Neuzeit wieder zu einer Methode zurückgreifen, die schon Galen bei der Empyembehandlung anwandte, zur Rippenresection.

Obgleich Heineke schon in seinem 1872 erschienenen „Compendium der chirurgischen Operations- und Verbandlehre" empfiehlt, für den Fall, dass die Pleurahöhle sich trotz gründlicher Ausleerung des Exsudates nicht verkleinere, die Annäherung der beiden Pleurablätter durch Resection eines etwa 7 cm langen Rippenstückes zu erzielen, so scheint diese Methode doch keine allgemeine Verbreitung gefunden zu haben. Erst nach den Mitteilungen Estlander's aus den Jahren 1877 und 1879 fand dieselbe eine allgemeinere Anwendung. Diese Methode der Rippenresectionen, für die Estlander selbst den Namen Thoracoplastik vorgeschlagen, hat seitdem einen dauernden Platz in der Chirurgie behauptet. Ohne näher auf die Beschreibung derselben, noch auf ihre zahlreiche Literatur einzugehen, da dies zu weit von unserm eigentlichen Thema abschweifen hiesse, können wir im Allgemeinen uns dahin aussprechen, dass Resectionen grösserer Stücke der knöchernen Brustwand bei gesunden Brustorganen, unter antiseptischen Cautelen ausgeführt, eine im Ganzen günstige Prognose bieten, dass nach solchen Operationen schnelle Wiederherstellung der Lungenthätigkeit eintritt, und Lunge und Pleura ohne jede entzündliche Erscheinung bleiben können. Maass, der im Archiv für klinische Chirurgie XXXIII an der Hand eines Falles von Osteochondrom der Rippen „Ueber Resection der Brustwand" spricht, betont, dass bei dieser Operation die Abkühlung der blosgelegten Brustorgane und die Wasserverdunstung aus der Brusthöhle möglichst zu verhüten ist.

Zu Verbänden empfehlen sich besonders Dauerverbände mit der Anwendung der Jodoformgazetampons.

Von der allgemeinen Besprechung der operativen Behandlung der Tumoren des Brustkorbes wollen wir noch einmal zur Betrachtung der in dieser Arbeit erwähnten Fälle zurückkehren, und dieselben in wenigen Worten nach Aetiologie, Sitz, Structur und Entwicklung besprechen.

Fast in allen angeführten Fällen führen die Patienten den Beginn ihres Leidens auf eine mechanische oder traumatische Einwirkung zurück. Wohl kein Fall ist so beschaffen, dass wir dieser Annahme der Patienten unbedingt zustimmen können, wenn auch für einzelne Fälle die Möglichkeit eines causalen Zusammenhanges zugegeben werden muss. Zu viel Wert möchten wir diesen Angaben nicht beimessen, da ja der Laie erfahrungsgemäss nur zu leicht geneigt ist, Unfälle, die ihm mehr oder weniger kurze Zeit vor dem Auftreten eines Leidens zugestossen, mit diesem in Zusammenhang zu bringen. Ist es ja doch überhaupt einer der strittigsten Punkte in der Aetiologie der Geschwülste, wie weit wir berechtigt sind, eine mechanische Veranlassung für ihre Entwicklung anzunehmen!

Was den Sitz des Tumors in den angeführten Fällen anbetrifft, so ist derselbe in mehr als $^2/_3$ der Fälle die vordere Thoraxwand. Daraus aber etwa einen Schluss zu Gunsten der Annahme einer mechanischen Aetiologie zu ziehen, da die vordere Thoraxwand vielleicht mechanischen Insulten mehr ausgesetzt ist als die hintere, dazu sind wir wohl bei den wenigen Fällen nicht berechtigt.

In Bezug auf die verschiedenen Formen des Sarkoms, welche die erwähnten Fälle repräsentieren, so lassen sich der von Tinniswood und der von Hey-

felder beschriebene nicht characterisieren; es fehlen nähere Angaben. Ein Myxosarkom beschreibt Mazzoni, ein Myelosarkom Butlin. Langenbeck, Helferich (Brandl), Wyne Foot bezeichnen die von ihnen operierten Tumoren als Alveolärsarkom. Der von uns beschriebene Fall von Sarkom der 3 unteren Rippen erwies sich mikroscopisch als jene einfachste Form des Sarkoms, als Rundzellensarkom.

Dagegen zeichnet sich unser zweiter Fall, Sarkom des Sternums, durch seine eigentümliche mikroscopische Structur aus. Wir haben es hier mit einem Fall zu thun, den wir als Mischform bezeichnen müssen, in der die verschiedenen Zellformen, die wir beim Sarkom beobachten, in einer Geschwulst vertreten sind. Im Ganzen repräsentirt sie sich wohl als Alveolärsarkom, characterisiert durch die dieser Geschwulstform eigentümlichen Heerde grosszelliger Elemente, welche völlig das Bild eines Carcinoms vortäuschen können.

Um auch noch die langsamere oder schnelle Entwicklung der Tumoren in den verschiedenen Fällen zu erwähnen, so differierten dieselben in ziemlich bedeutenden Grenzen. Diese Beobachtung möchten wir einmal mit der Tendenz der verschiedenen Geschwulstformen in Zusammenhang bringen, sich mehr oder minder schnell zu verbreiten; ferner aber ist auch sicher die Lokalisation der Geschwulst ein Factor, der hierbei zu berücksichtigen ist.

Zum Schlusse möchte ich Herrn Professor Dr. Heineke zu Erlangen und Herrn Privatdozenten Dr. Klausner zu München meinen ergebenen Dank für ihre Hilfe und Anregung zu dieser Arbeit aussprechen.

Fig. 1.

Fig. 2.

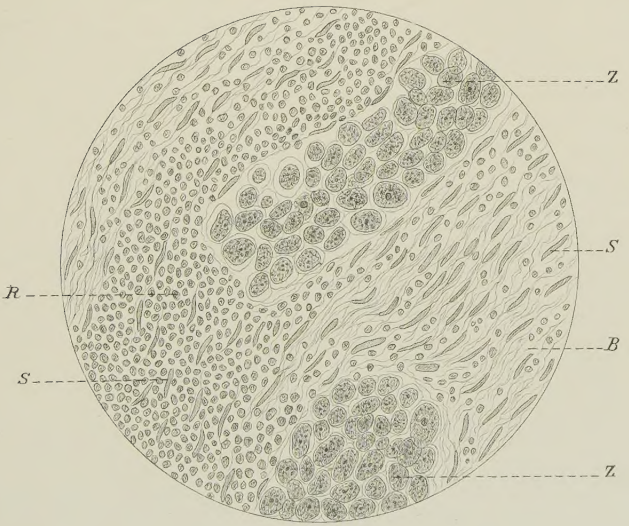

gez. u. lith. v. C. Kraepf.

Druck v. Joh. Roth, sel. Wtw.